

## 野生鳥獣保護管理技術者育成研修(カワウ)講義資料

この講義資料は、下記の研修のために使用されたものです。

そのため、情報が古い場合があります。

また、Web での掲載のために一部修正や削除、構成の変更をしているものがあります。

---

### 平成 25 年度特定鳥獣の保護管理に係る研修会(カワウ上級)

**対 象:** 都道府県の鳥獣行政担当者、水産行政担当者、市町村担当者、内水面漁業関係者、その他カワウの保護管理、調査、被害防除に関わる者

**開 催 日:** 2013 年 11 月 27 日(水)～11 月 29 日(金) 2 泊 3 日

**場 所:** 岡山国際交流センター 会議室、岡山県農林水産総合センター水産研究所

**講師と科目:** 加藤ななえ (カワウの生態と最新の生息状況 ー科学的な対応のためにー)

: 高木憲太郎 (特定計画作成のためのガイドライン及び手引きについて)

: 坪井潤一 (漁業被害量の求め方)

: 井口恵一朗 (カワウに係る漁業被害とは何か)

: 須藤明子 (カワウの解剖手順と注意事項)

**野 外 実 習:** カワウの解剖と胃内容物調査

**室 内 実 習:** グループワーク1: 実習データからの被害量算定 (講師: 坪井潤一)

**室 内 実 習:** グループワーク2: 地域対策における目標設定と合意形成 (講師: 山本麻希)

---

# カワウの解剖手順と注意事項

須藤明子（株式会社イーグレット・オフィス）

科学的なカワウ管理において、捕獲個体の解剖は有益な情報を得ることができます。胃を摘出し胃内容（採食魚）を調べることによって被害状況の把握ができます。また、個体数管理においては、正確な捕獲数、齢、性別の情報が、管理計画の立案に役立ちます。また、繁殖ステージや栄養状態などの情報は、捕獲戦略に役立ちます。

野鳥には、人や家畜と共通の感染症が存在します。解剖の前に肉眼観察を行ない、明らかな病変が認められる場合は、解剖しないで専門機関のアドバイスを受けましょう。

## － 解剖手順 －

カワウの解剖を、鳥類の正式な解剖手順に沿って行なうと予想外に時間がかかり、慣れない人が作業すると、1個体に1時間近くかかる場合もあります。以下に示す解剖法は、最低必要な情報（性別、胃内容物など）を得るための簡易法で、1個体の処理に必要な時間は、15分程度です。慣れると5分かからずに解剖を終了することができます。

### ① 齢査定

羽色と換羽状態によって成鳥・若鳥・幼鳥・雛を見分けることができます。

### ② 外部計測

バネ秤を使用して体重を計測します。カワウを入れる適当な風袋がない場合や一度に多数の解剖を行なう場合は、蹠（みずかき）部分に穴をあけてバネ秤のフックを蹠の穴に通し、趾（あしゆび）と一緒に吊り下げると作業が早く、風袋引きも不要です。

全長、翼長、口裂長なども必要に応じて計測しましょう。

### ③ 開腹

総排泄腔（肛門）の少し上の皮膚をつまんで持ち上げるようにして、ハサミを入れ、正中にそって胸部まで切開します。消化管を傷つけないように注意しながら、表皮と腹筋を一緒に切開します。

胸骨まで切り進めたら、胸骨に沿って左右に切開するか、胸骨突起を避けて胸骨に5cm程度の切り込みを入れ、左右にぐっと広げます。これで肝臓、胃、小腸の全容が見えるようになります。

### ④ 性判別

生殖器は背側にあるため、カワウの左側（向かって右側）から手を入れて胃と小腸を手で左側に寄せます。生殖器が見えるので、卵巣（♀）または精巣（♂）を確認します。

### ⑤ 胃の摘出

胃を持って軽く手前に引き、胸骨の下になっている胃の上部を露出させ、食道部分をハサミで切る。そのまま胃内容物がこぼれないように胃を持ち上げ、胃の下部、小腸との境界部分をハサミで切る。これで胃の摘出は終了です。

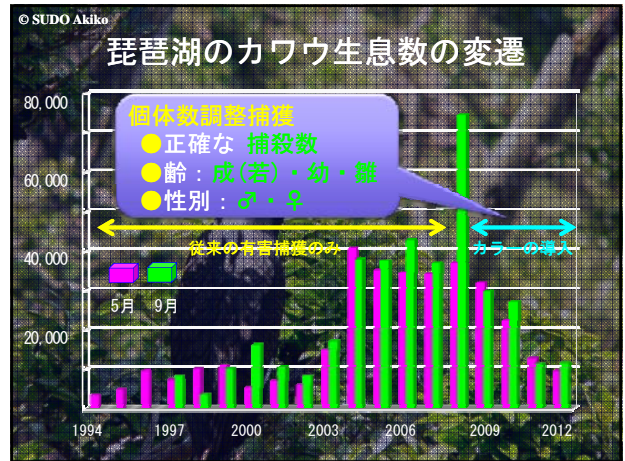
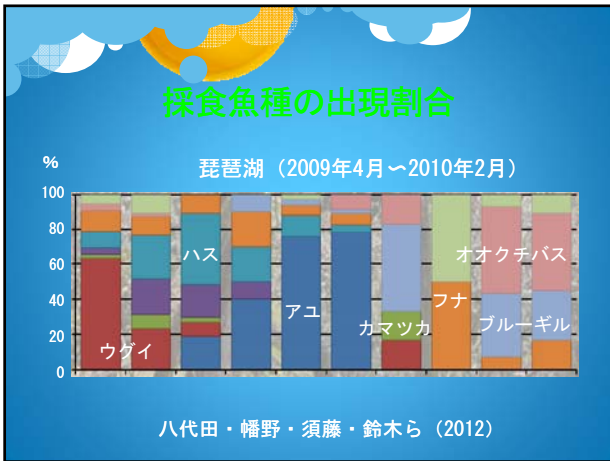
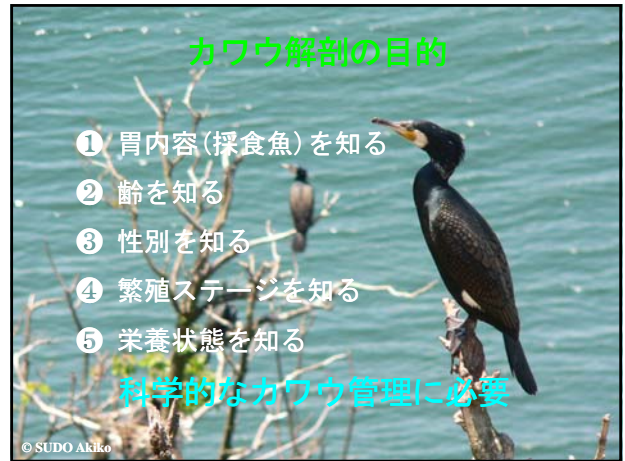そ嚢内に魚が入っている場合は、左右の肋骨を切り（胸筋が薄くなっている部分が肋軟骨部分なのでここを切る）、胸骨を裏返すようにして持ち上げた状態で、そ嚢と胃を一緒に摘出します。摘出する前に、カワウを立たせて軽く振ってそ嚢内の魚を胃の方向に下げておくと、胃内容物をこぼさずに摘出することができます。

摘出した胃は、胃内容物を出さずに検体番号を記したポリ袋などに入れてストックし、次の個体の解剖を行ないます。

### ※胃内容物（魚）の同定

胃内容物の重量を量り、魚種と個体数をチェックします。消化が進んで魚の形をとどめていないものであっても、背骨等の不消化物から種を同定することが可能です。また、フナやコイなどコイ科魚類では、咽頭歯から種を同定することが可能なため、液状の胃内容物の中を検索して咽頭歯を探してみましょう。

解剖後、すぐに同定作業ができない時は、冷凍保存しておくことができますが、袋に入れていても臭いが強いので、他のものと分けて保存するのが望ましいです。また、魚種の同定ができない場合は、水産試験場や博物館などの協力を得るのがよいでしょう。



## 死体の有効活用 ⇒ 学術研究協力

琵琶湖では。。。

**岐阜大学・琵琶湖博物館**

- 胃内容物調査
- 諸臓器の機能形態学的調査

**北海道大学・名城大学**

- 安定同位体比分析 (血液)

**愛媛大学・東海大学**

- 環境ホルモン調査 (肝臓・血液)



## 解剖の手順 簡易解剖法

- 肉眼観察：明らかな病変の有無
- ① 齢査定：成鳥・（若鳥）・幼鳥・雛
- ② 外部計測：体重，全長，翼長，口裂長など
- ③ 開腹：皮膚と腹筋と腹膜を同時に切開
- ④ 性別判別：生殖器の確認
- ⑤ 病変の抽出  
⇒ 解剖せずに専門機関のアドバイスをうける

## 人・家畜・野鳥の共通感染症

- |       |   |
|-------|---|
| ウイルス  | <ul style="list-style-type: none"> <li>・高病原性鳥インフルエンザ</li> <li>・ニューカッスル病</li> <li>・ウエストナイル熱</li> </ul>           |
| リケッチア | <ul style="list-style-type: none"> <li>・オウム病</li> </ul>   |
| 細菌    | <ul style="list-style-type: none"> <li>・トリ結核</li> <li>・サルモネラ症</li> <li>・カンピロバクター症</li> <li>・トキソプラズマ症</li> </ul> |
| 寄生虫   | <ul style="list-style-type: none"> <li>・クリプトコッカス症</li> </ul>  |
| 真菌    |   |

## 解剖の準備



## ① 齢査定

幼鳥



## ① 齢査定

成鳥

成鳥



