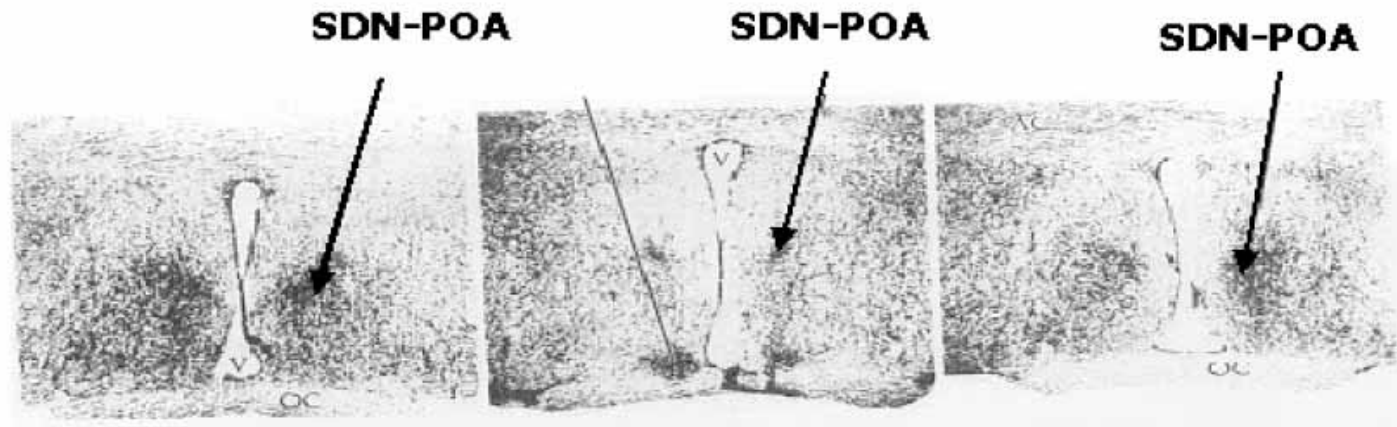
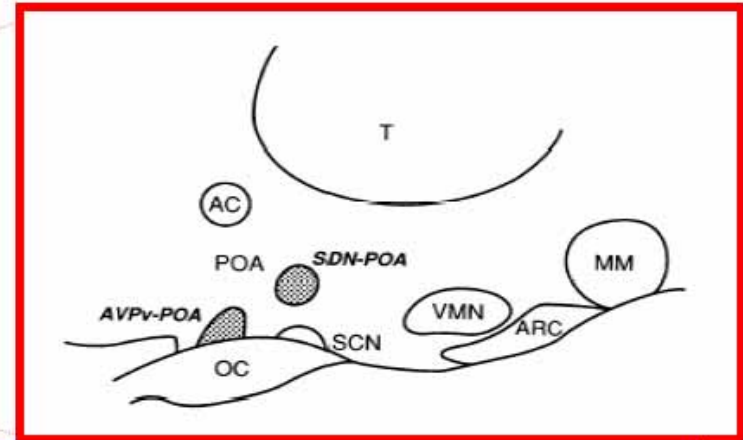
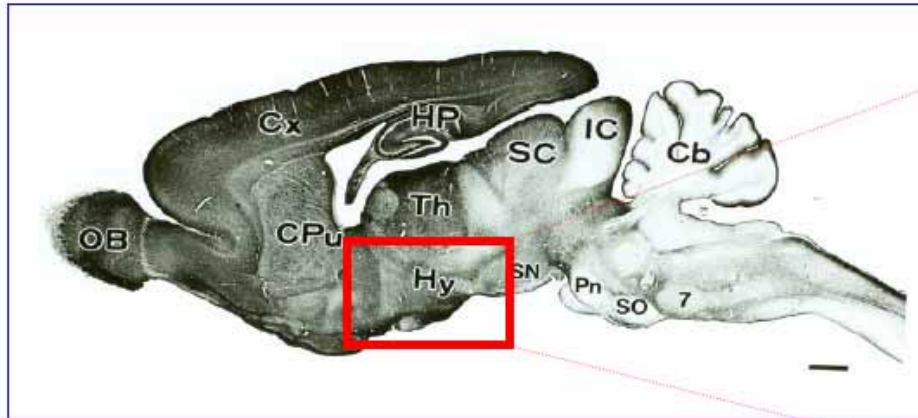


視床下部のSDN-POAのサイズには雌雄差がある



雄

雌

出生直後にテストステロンを投与された雌